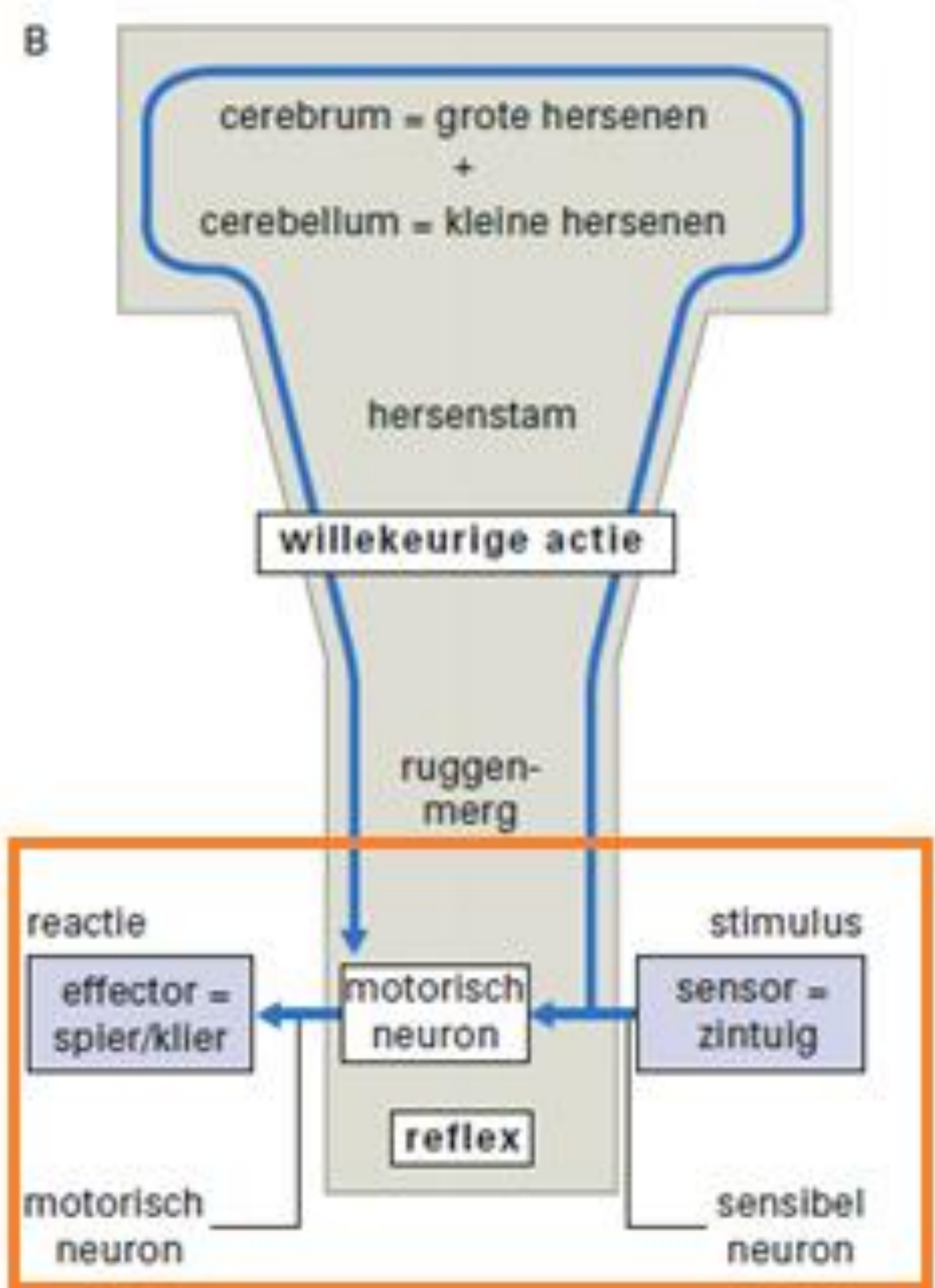
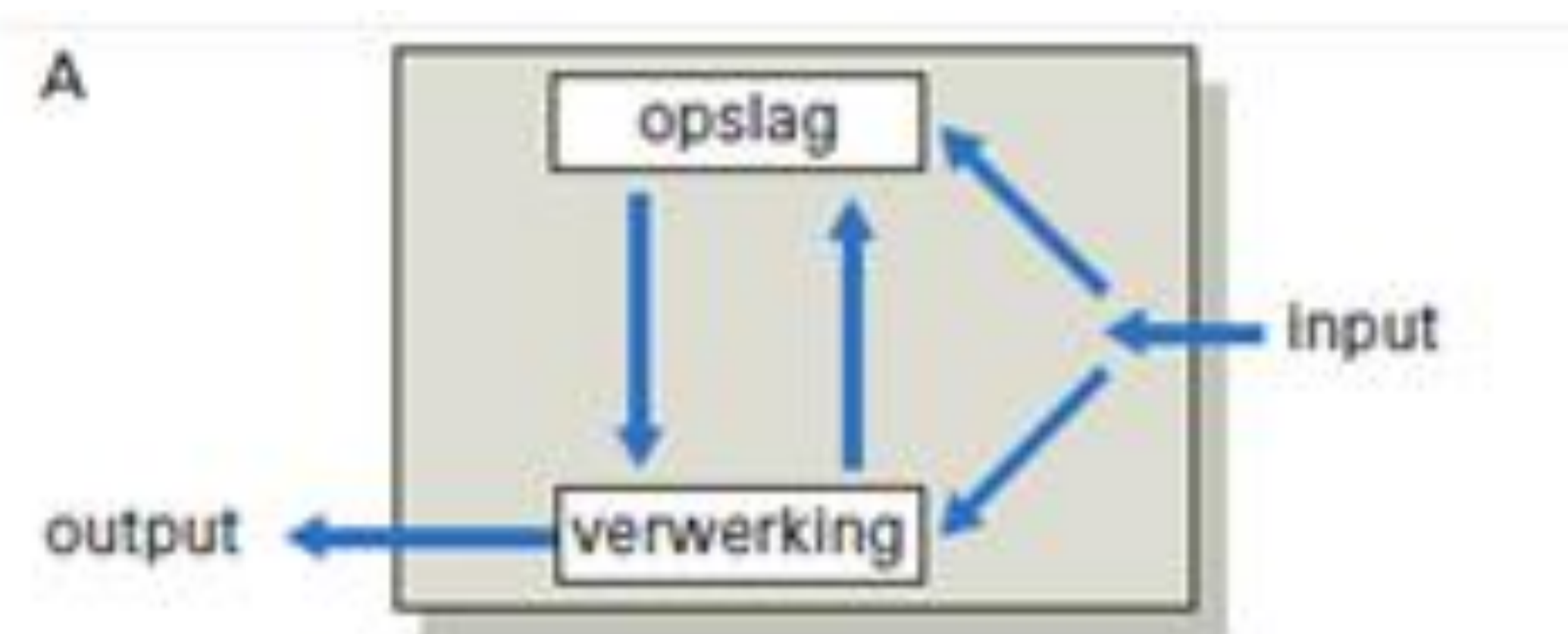
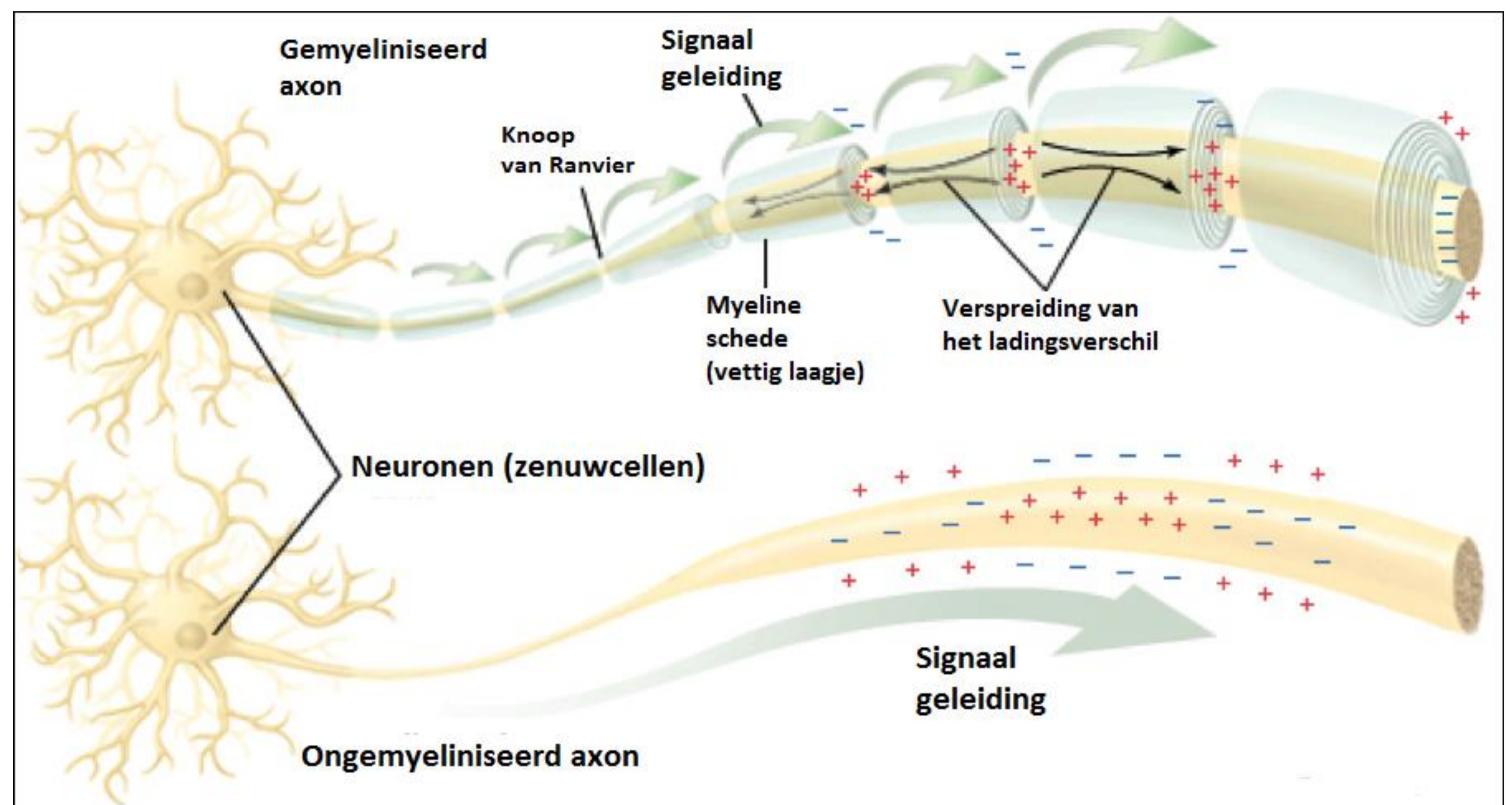


1. Anatomie van het zenuwstelsel: Centraal vs. Perifeer

Het zenuwstelsel wordt onderverdeeld in:

- **Het centrale zenuwstelsel (CZS):**
De hersenen en het ruggenmerg.
- **Het perifere zenuwstelsel (PZS):**
Verbinding tussen **CZS** en **lichaam**.



Het functionele bouwplan van het zenuwstelsel

Centrale zenuwstelsel (CZS) **Perifere zenuwstelsel (PZS)**

