

# De dikke darm

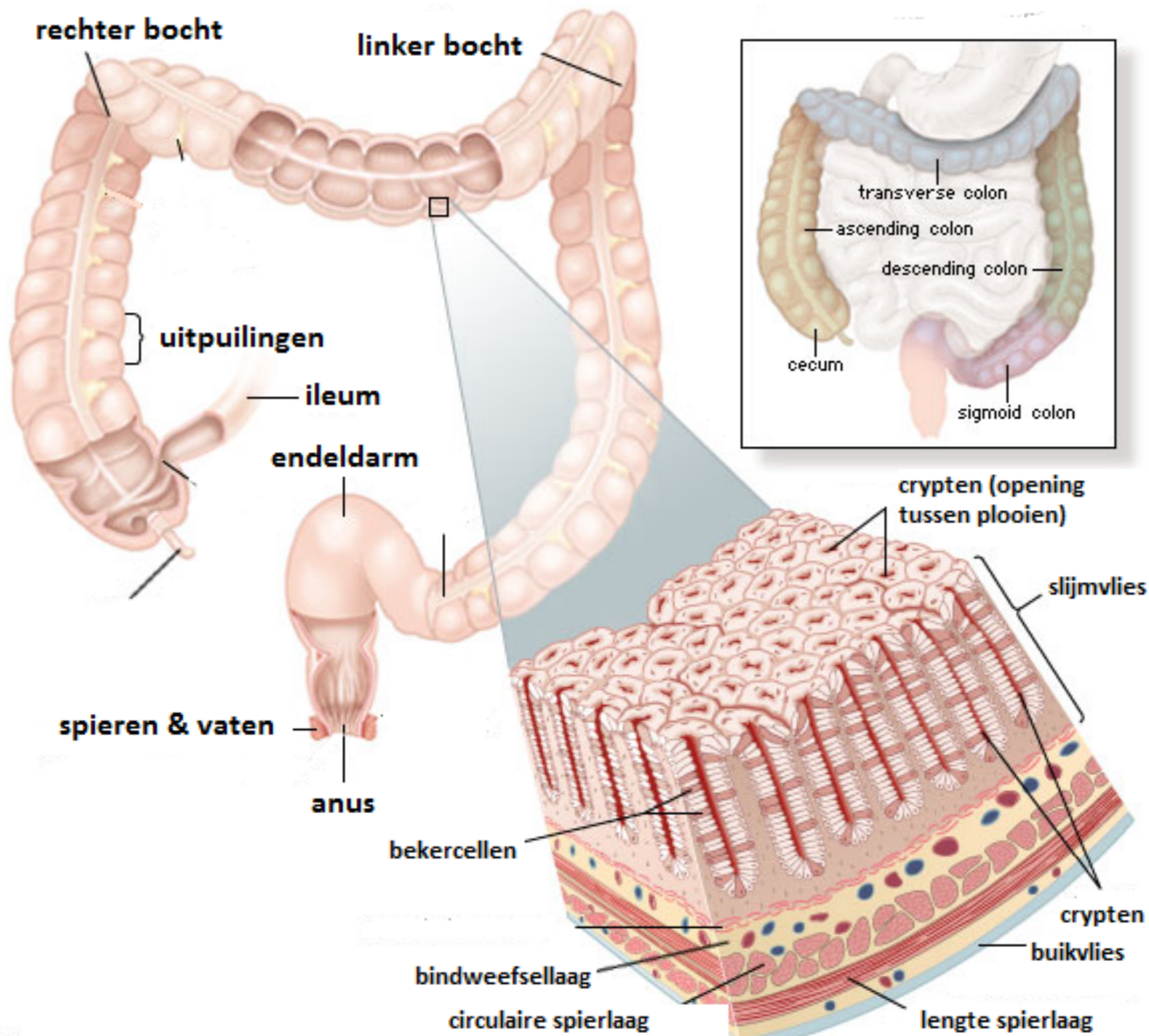
## Anatomie en functie

### Anatomie :

- 1) Blinde darm
- 2) U-bocht dikke darm (colon)
- 3) Endeldarm

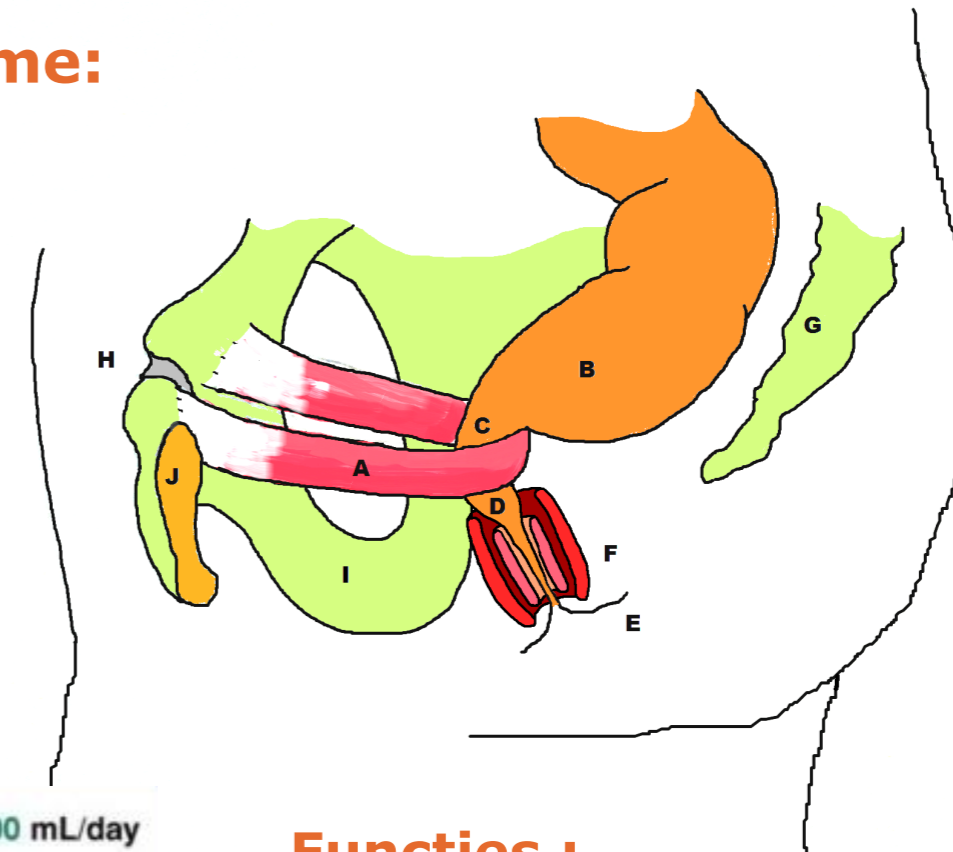
### Wandopbouw (lagen) :

- 1) Spier (in lengte en circulair)
- 2) Bindweefsel
- 3) Slijmvlies (darmwand)

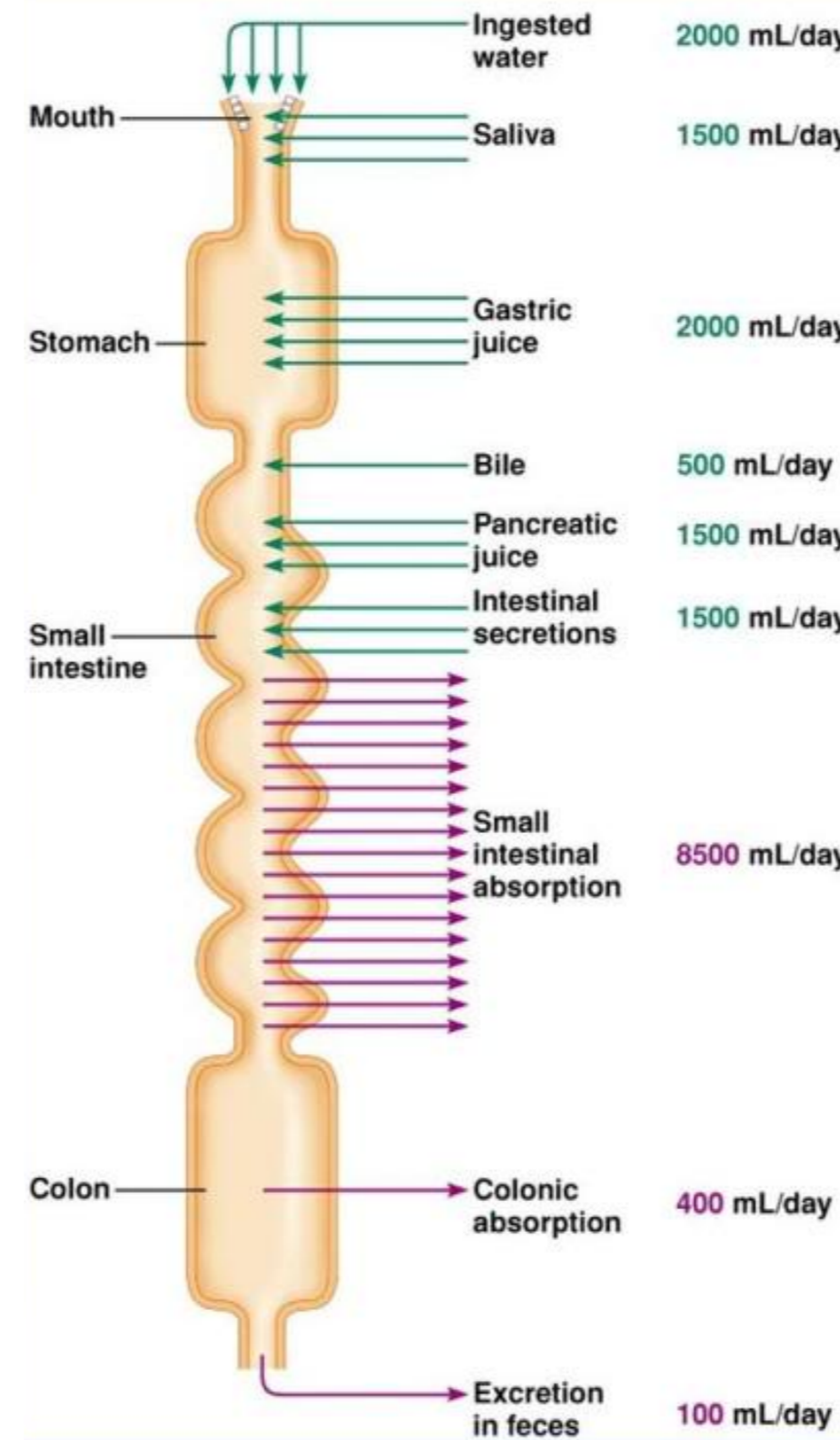


### Continentiemechanisme:

- A: Bekkenbodemspier...
- B: ... vormt in de endeldarm...
- C: ...de anorectale hoek.



- D: Anale kanaal
- E: Anus
- F: Interne + externe sfincter
- G: Heiligbeen
- H: Schaambeensvoeg
- J: Schaambeen
- I: Zitbeen



### Functies :

- Onttrekking vocht en zouten: "indikken"
- Darmflora
- Opslag: per dag 100-250 gram → onverteerbare voedselresten / gisting- en rottingsproducten / bacteriën / darmwandcellen en slijm / galkleurstof/ beetje water en zouten.

