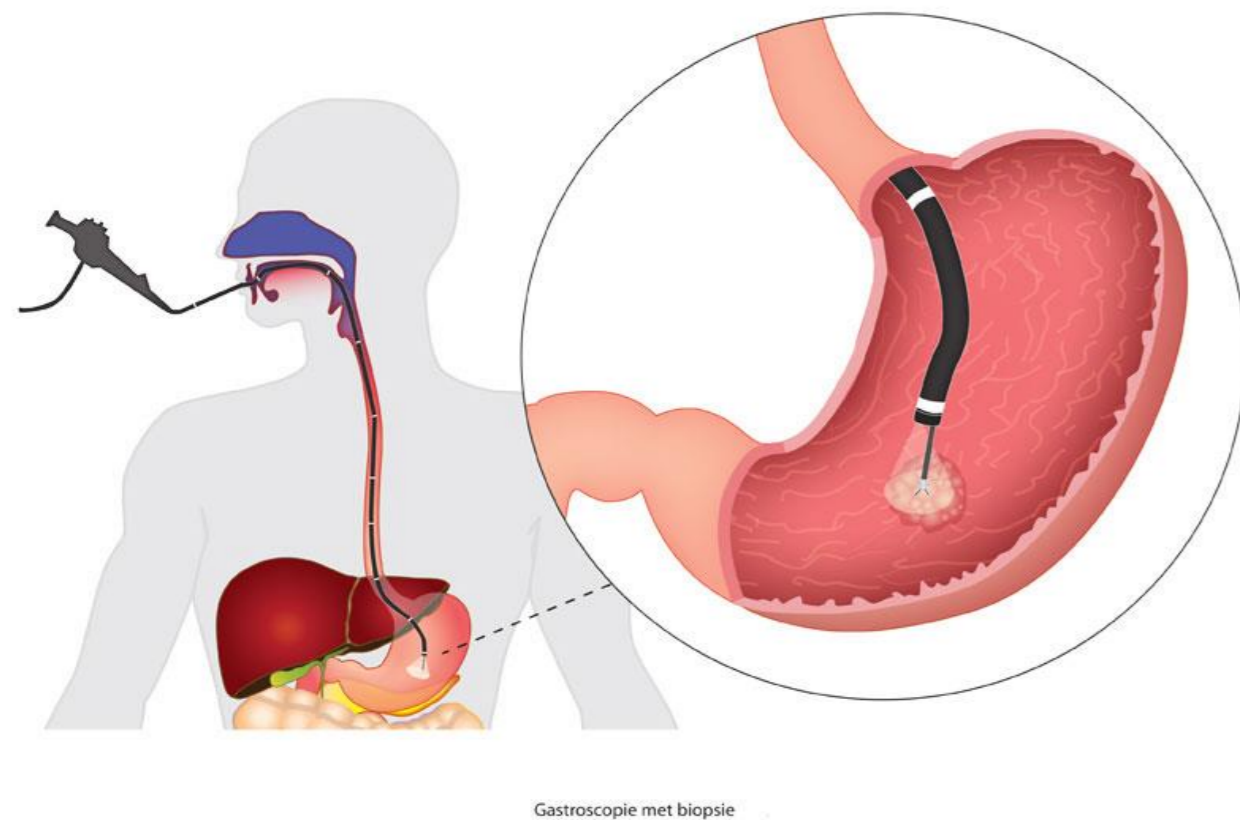


7. Een kijkje in het lichaam

Endoscopie

Het bekijken van de binnenkant van organen met een camera.

Een biopsie kan gelijktijdig genomen worden en bevestigt diagnose

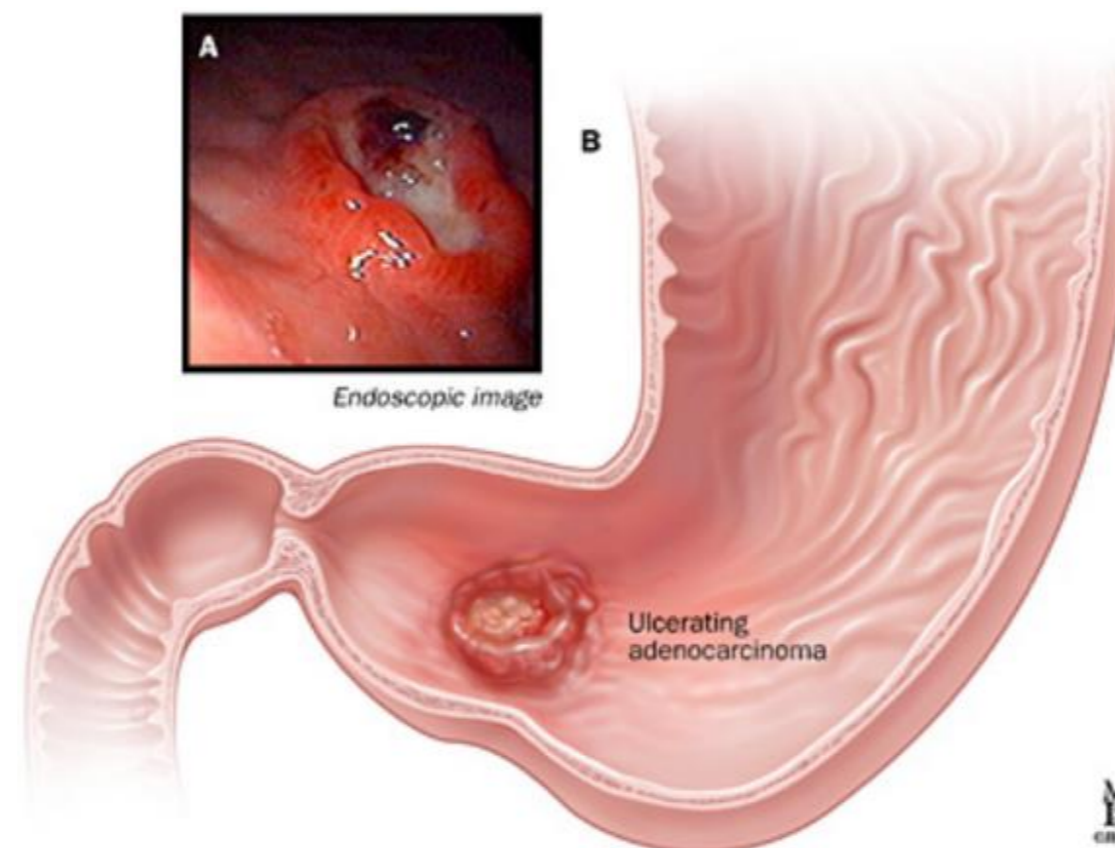


Maagkanker

95% is een adenocarcinoom = vanuit slijmvlies

We zien steeds minder maagkanker door het opsporen van de Helicobacter Pylori bacterie

Behandeling: vaak operatie



Slokdarmkanker

3-5% van de Barrett-slokdarmen ontwikkeld tot slokdarmkanker

Barrett ontstaat door chronisch opkomend brandend maagzuur / braken, de cellen van de slokdarm veranderen naar zuurbestendige cellen

