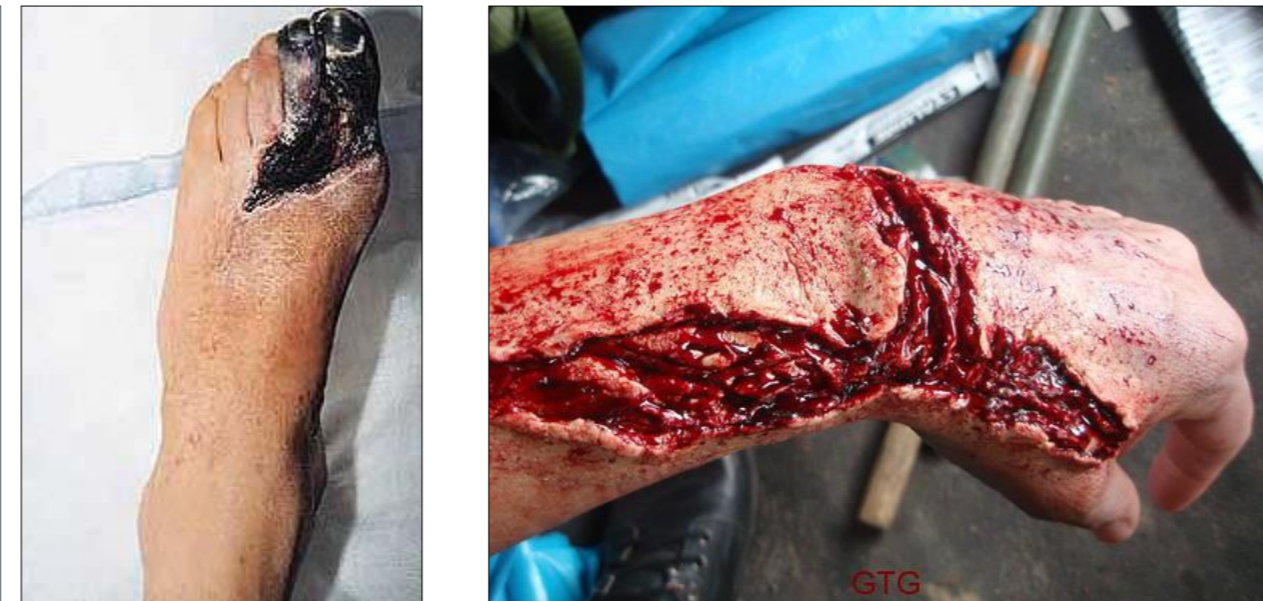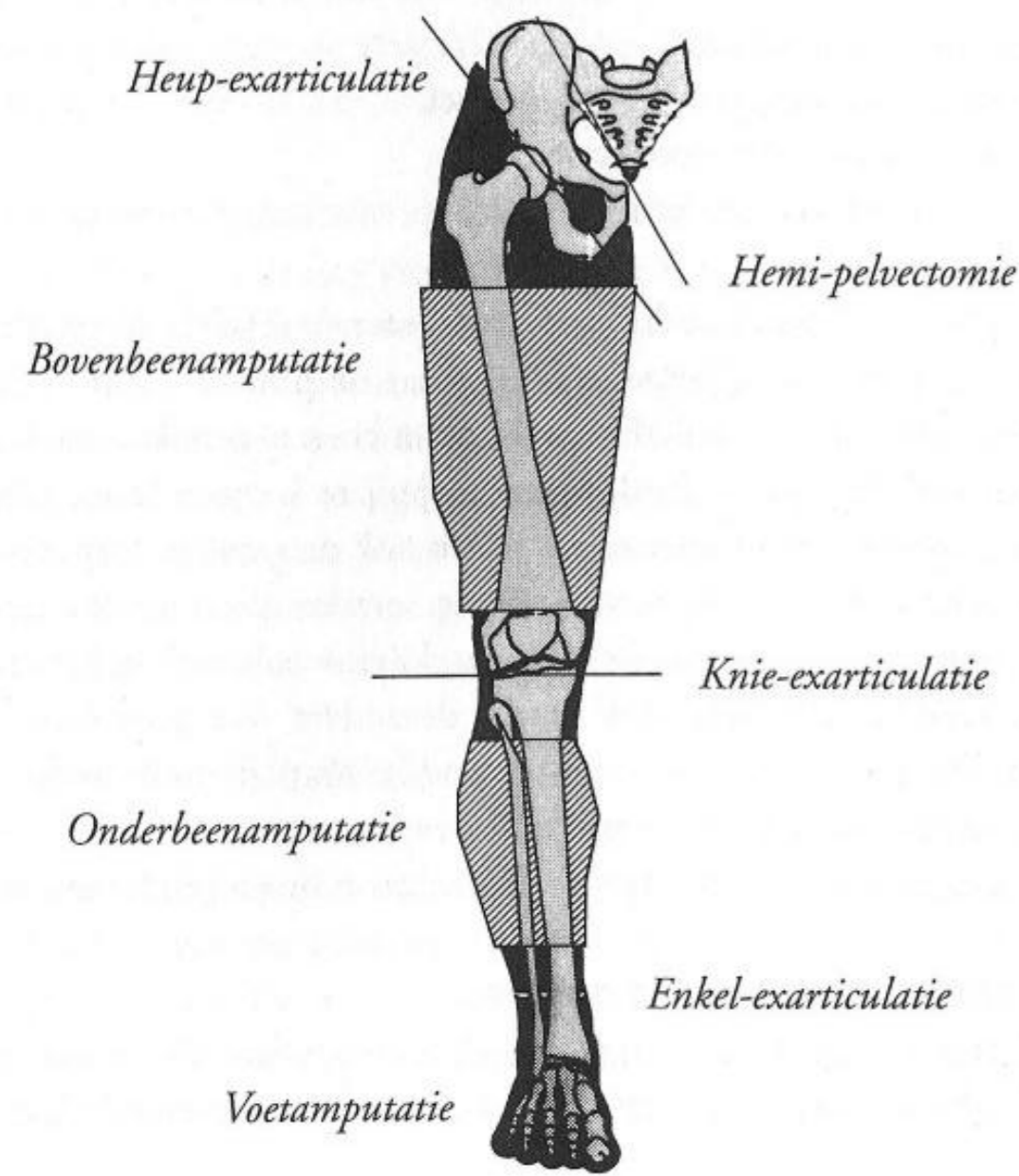


# 11. Fantoompijn en amputaties

**Hemi-pelvectomie:**  
behalve het gehele been wordt ook een deel van het bekken geamputeerd.  
**Heup-exarticulatie:**  
het gehele been wordt door het heupgewricht geamputeerd.  
**Bovenbeenamputatie:**  
het been wordt geamputeerd tussen heup-en kniegewricht.  
**Knie-exarticulatie:**  
de amputatie wordt verricht door het kniegewricht  
**Onderbeenamputatie:**  
de amputatie wordt verricht tussen de knie en enkel.  
**Enkel-exarticulatie.**  
**Voetamputatie.**



**Oorzaken:**

- Diabetes → slechte circulatie van bloed door de kleine bloedvaatjes → afsterven tenen
- Trauma
- Ernstige infectie
- Kanker

**Fantoompijn:**

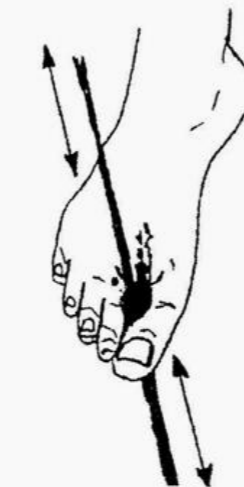**Ontstaan:**

- Doorgesneden zenuwen
- Pijngeheugen
- Reorganisatie van de hersenen

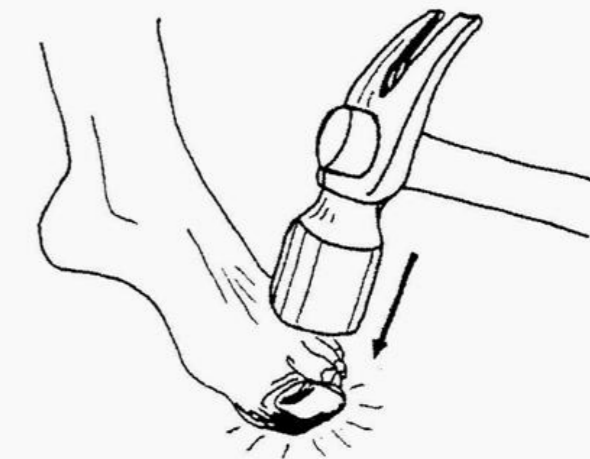
**Behandeling:**

- Pijnmedicatie
- Stompcorrectie
- Zenuwblokkade
- Transcutane Electro Neuro Stimulatie

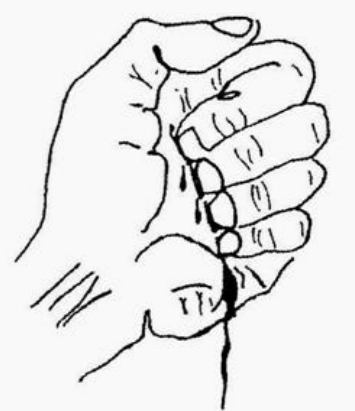**Common Types of Phantom Limb Pain**



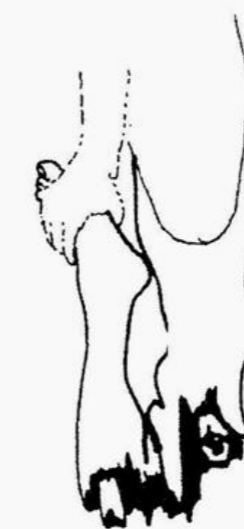A rope burn sensation between the big and second toe.



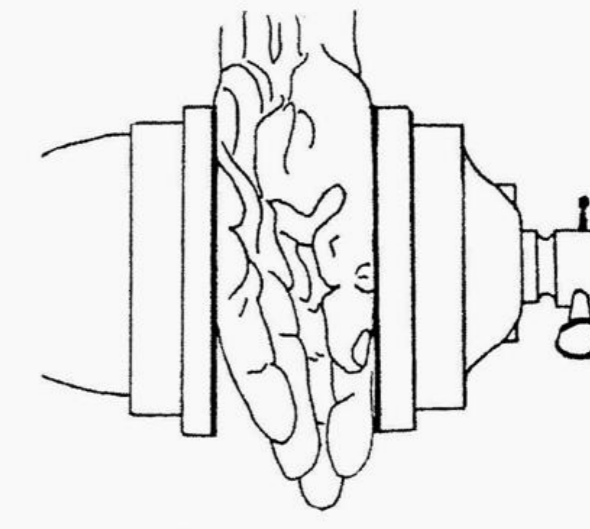
A hammer is smashing the big toe.



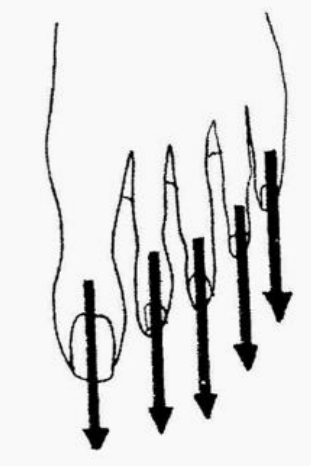
The fist is so tightly clenched that the finger nails are digging into the flesh in the palm of the non-existent hand.



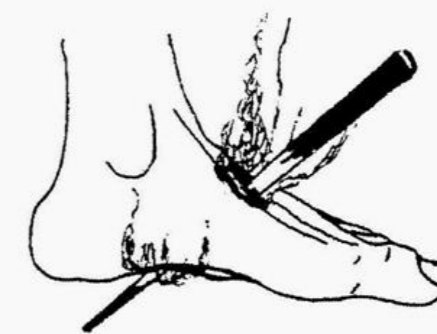
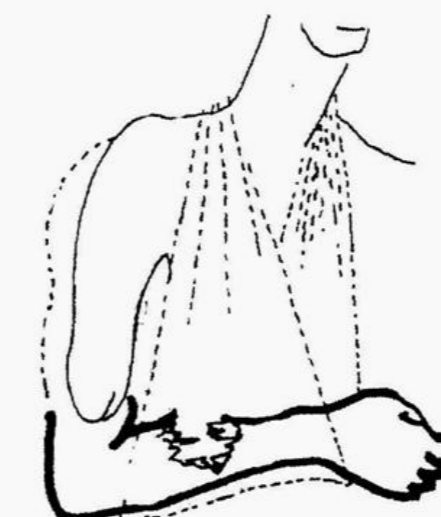A feeling, for an above-knee amputee, that the fibula and tibia are being broken in half.



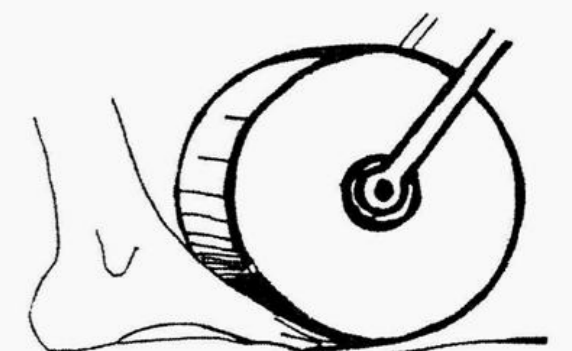
The hand is being crushed in a press.



Five toes are being stretched.

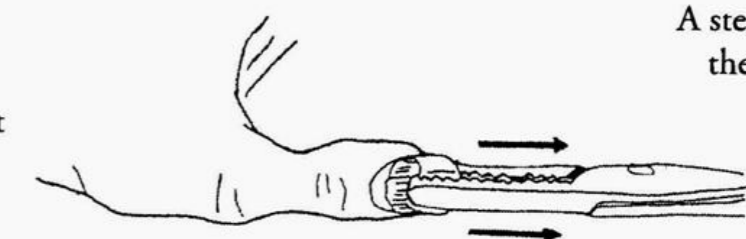


A red-hot poker is being thrust through the foot.



A steam roller is running over the front part of the foot.

The bones of the non-existent arm are being shattered.



Pliers pulling out nails.