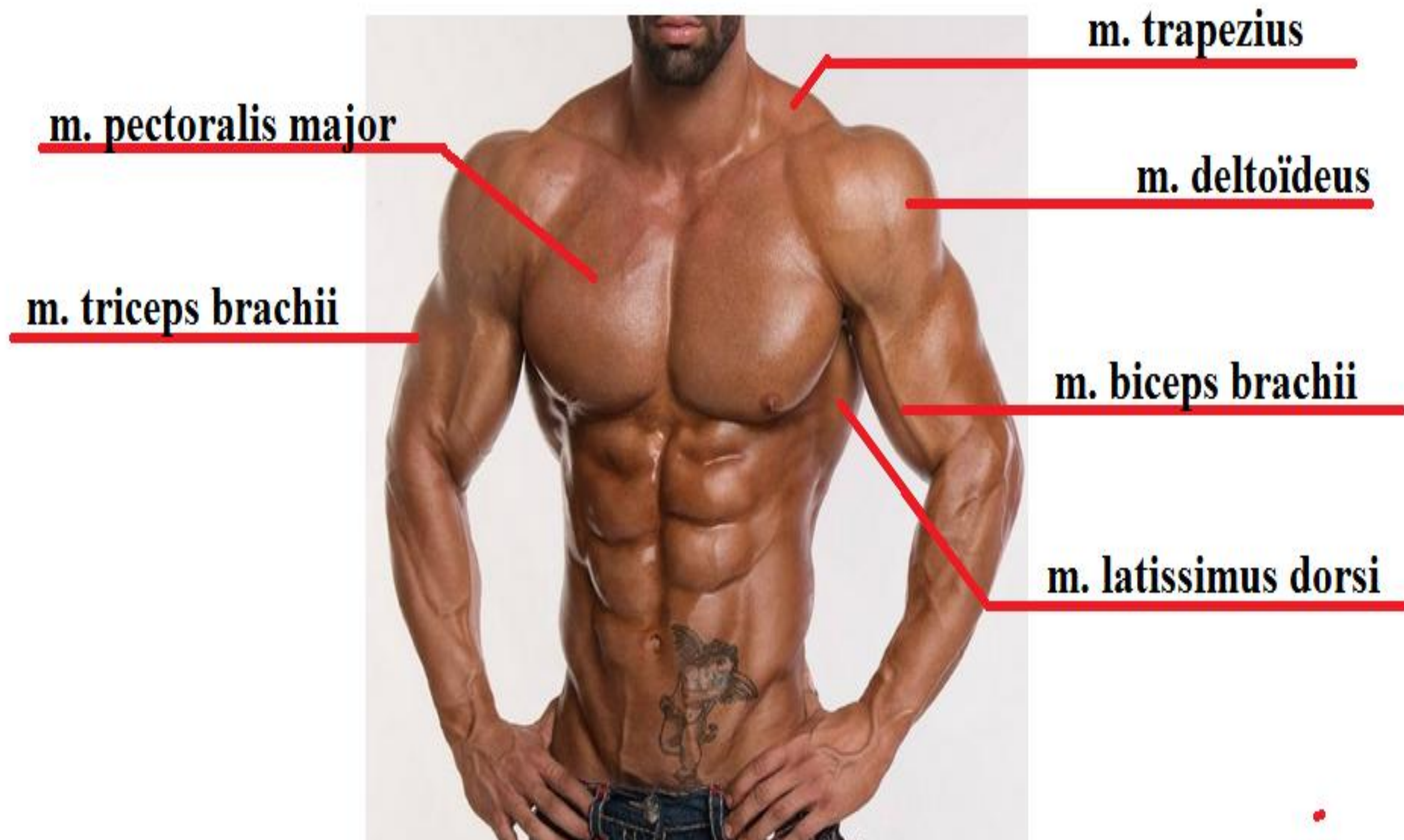


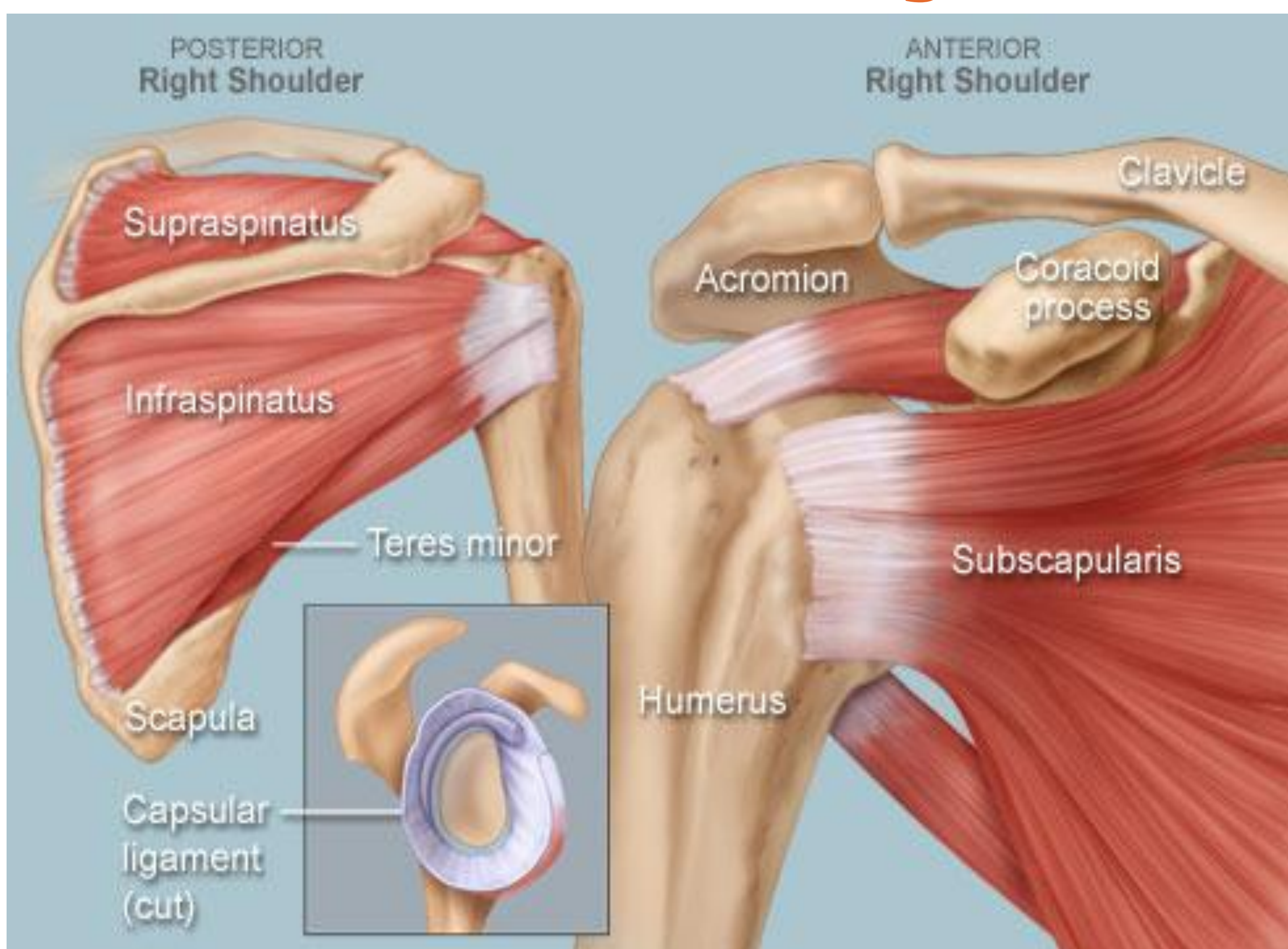
7. Mijn schouder om van te huilen

Anatomie schouder



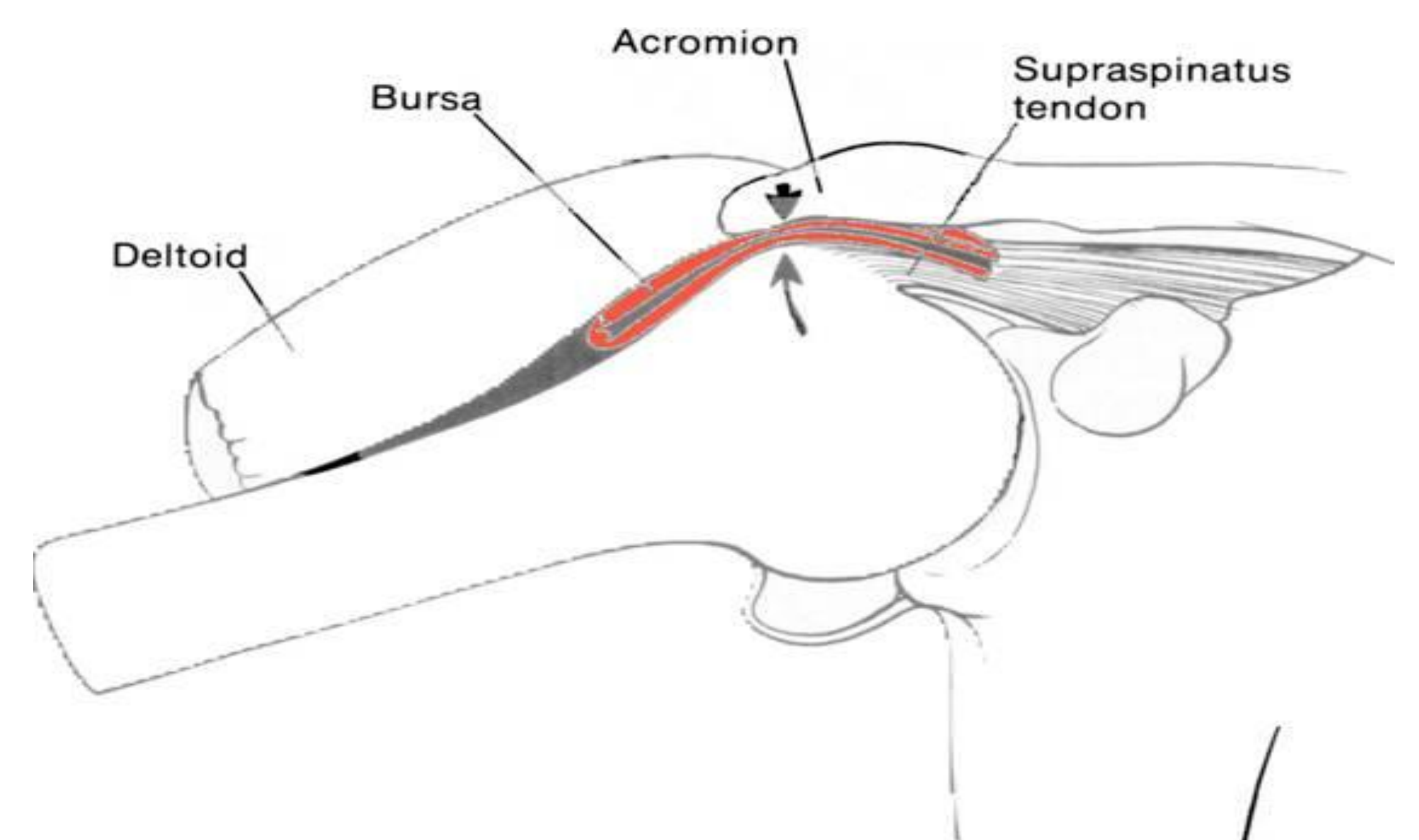
Figuur 1. Anatomie van de schoudergordel in vivo.

Rotatorcuff aandoeningen

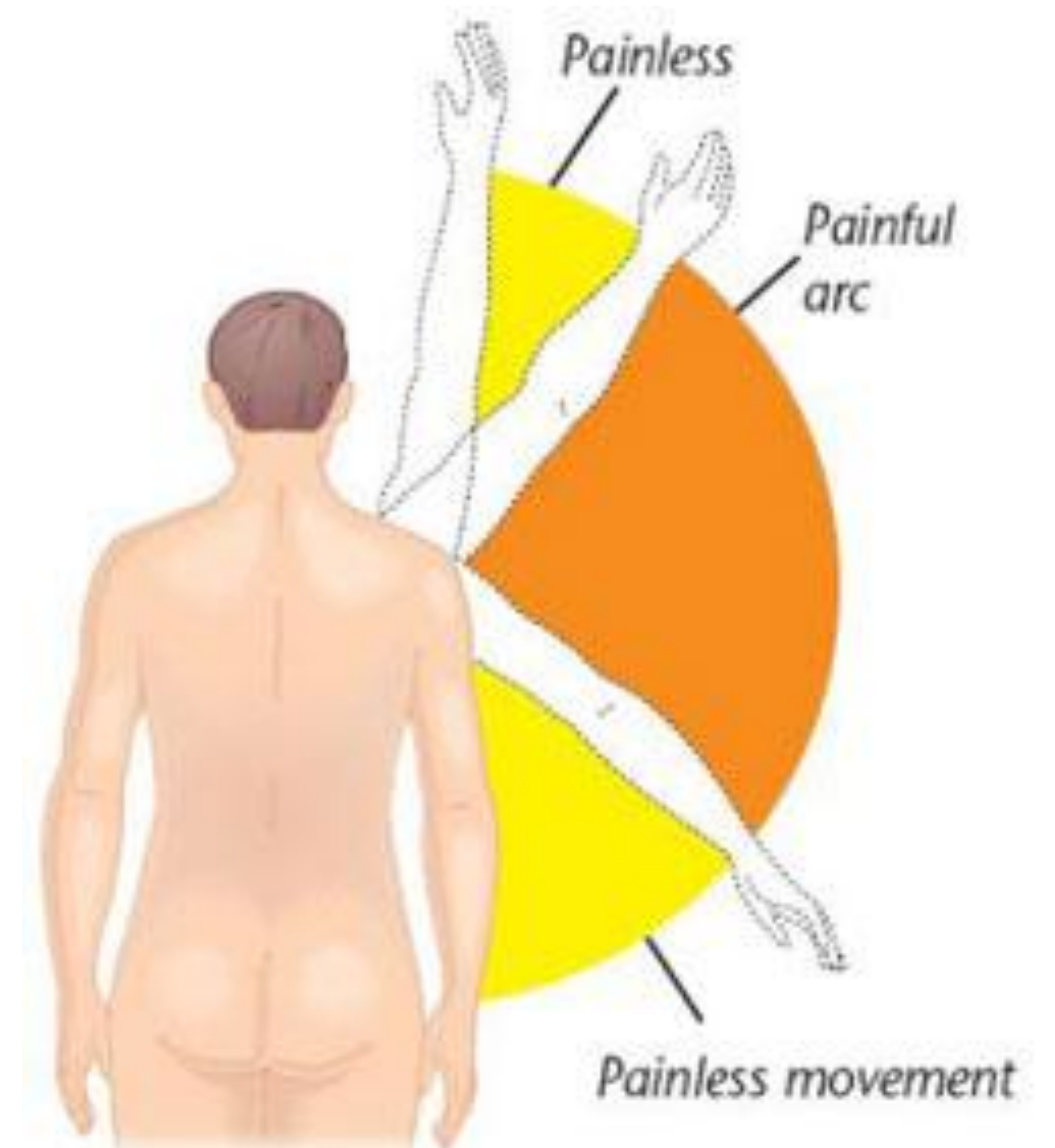


Figuur 2. Overzicht van de 'rotatorcuff' spieren. Een belangrijke aandoening in deze spieren is het acuut of chronisch ontstaan van een scheur.

Impingement syndroom



Figuur 3. Het schoudergewricht waar een te nauwe ruimte is ontstaan onder het schouderdak, waardoor de slijmbeurs (bursa) ingeklemd raakt.



Figuur 4. Bij het impingementsyndroom ontstaat bij abductie een 'painful arc'. Dit is pijn in het schoudergewricht bij abductie tussen de 60-120 graden.